

lek. Anna Malewska-Woźniak<sup>1,4</sup>  
dr n. med. Wojciech Adamski<sup>2</sup>  
dr n. med. Honorata Kubisiak-Rzepczyk<sup>1,3</sup>  
prof. dr hab. n. med. Zygmunt Adamski<sup>1</sup>

<sup>1</sup>Katedra i Klinika Dermatologii UM w Poznaniu  
Kierownik Katedry: prof. dr hab. n. med. Zygmunt Adamski

<sup>2</sup>Katedra i Klinika Okulistyki UM w Poznaniu  
Kierownik Katedry: prof. dr hab. n. med. Jarosław Kocięcki

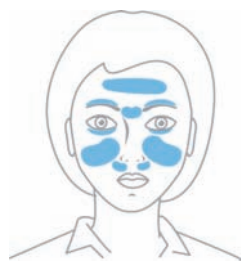<sup>3</sup>Pracownia Mikologii Lekarskiej  
Kierownik Pracowni: dr n. med. Honorata Kubisiak-Rzepczyk

<sup>4</sup>Pracownia Łuszczycy i Nowoczesnych Terapii w Dermatologii  
Kierownik Pracowni: dr hab. n. med. Agnieszka Osmola-Mańkowska

## Nużycza – problem interdyscyplinarny

**Nużycza (demodekoza) jest stanem chorobowym spowodowanym obecnością większej liczby nużeńców ludzkich (łac. *Demodex spp.*). Należy podkreślić, że niekiedy sama kolonizacja gruczołów łojowych i mieszków włosowych może przebiegać bezobjawowo, a objawy są mało specyficzne. Za patologię uznawana jest obecność powyżej 5 osobników na centymetrze kwadratowym skóry.**

Do najczęstszych objawów nużyczy należą: zaczerwienienie, zmiany grudkowo-krostkowe, łuszczenie. Pacjentom dokuczają często nasilony świąd, pieczenie, a nawet klucie skóry. Zmiany lokalizują się na skórze twarzy, a także z uwagi na obecność gruczołów łojowych i mieszków włosowych, w obrębie brzołów powiek i brwi (Ryc. 1).



**Ryc. 1.** Możliwa lokalizacja zmian – skóra okolic głowy, twarzy i oczu. [źródło: <https://prodex.proyou.pl/#nuzyca>].

Nużeńce to roztocza (*Acari*) zaliczane do gromady pajęczaków. Są to niewielkie formy pasożytnicze bytujące na skórze, mieszkach włosowych czy zewnętrznych warstwach naskórka. Nużeńce mają wysoką specyficzność gatunkową, dlatego każdy gatunek zwierzęcy ma typowy dla siebie rodzaj nużeńca. Opisane zostały dwa nużeńce specyficzne dla człowieka: *Demodex folliculorum* i *Demodex brevis*. Pasożyty odżywiają się lipidami i łojem skórnym, w jednym mieszkach włosowych bytuje nawet 25 osobników, a wraz z wiekiem wzrasta ryzyko zakażenia roztoczem. U dzieci demodekoza występuje niezwykle rzadko, jedynie w stanach obniżonej odporności. Nużeniec przenosi się poprzez bezpośredni kontakt z osobą chorą. Potencjalnym źródłem roztoczy mogą być rzeczy osobiste – przedmioty osobiste oso-

by chorej, ale także nieprawidłowo odkażone narzędzia kosmetyczne np. pęsety używane do przedłużania rzęs.

Wyróżniamy dwa rodzaje demodekozy: skórna i oczna. Demodekoza skórna dotyczy trądziku różowatego oraz łojotokowego zapalenia skóry. Demodekoza jest dużym problemem medycznym zarówno w dermatologii, jak i okulistyce, z powodu niespecyficznych objawów, przewlekłego charakteru, a niekiedy także niedostępnej diagnostyki.

### Okiem dermatologa

Obecność zwiększonej liczby roztoczy na skórze stwierdza się u osób z obniżonym poziomem odporności, a zwiększona liczba roztoczy traktowana jest jako jeden z czynników wywołujących lub zaostrzających objawy trądziku różowatego.

Badania kliniczne jednoznacznie wskazują na zwiększoną liczbę pasożytów w skórze chorych na trądzik różowaty, w porównaniu ze skórą osób zdrowych. Należy zwrócić uwagę na udział roztoczy *Demodex spp.* w nasilaniu lub wywoływaniu objawów okołoustnego zapalenia skóry, łojotokowego zapalenia skóry, a nawet trądziku pospolitego.

Trądzik różowaty (łac. *rosacea*) jest powszechną, przewlekłą dermatozą zapalną obejmującą twarz, szczególnie jej środkową część. Wykwitem pierwotnym są grudki i krostki na podłożu rumieniowym z teleangiektazjami, co odróżnia trądzik różowaty od trądziku pospolitego. Zmiany skórne w przebiegu trądziku różowatego przeważnie zajmują centralną część twarzy, policzki, czoło, brodę i nos.

Wyróżniamy cztery postaci kliniczne:

- rumieniowo-teleangiektatyczną,
- krostkowo-grudkową,
- przerostową,
- oczną.

Trądzik różowaty występuje zwłaszcza u kobiet i ma niezwykle niekorzystny wpływ

na jakość życia pacjentów. Statystycznie częściej występuje u kobiet, natomiast u mężczyzn ma bardziej nasilony przebieg. Według danych z piśmiennictwa trądzik różowaty dotyka częściej kobiet niż mężczyzn w proporcji 10:1. Szacuje się, że nawet do 10% populacji choruje na trądzik różowaty<sup>[1-4]</sup>.

Należy zwrócić szczególną uwagę na czynniki biorące udział w nie do końca poznanej etiopatogenezie trądziku różowatego, w którym szczególnie infekcja nużeńcem może wywoływać jego zaostrzenie.

Do czynników etiopatogenetycznych należą:

- czynniki pokarmowe,
- czynniki psychogenne,
- czynniki atmosferyczne,
- nieodpowiednia pielęgnacja skóry,
- promieniowanie elektromagnetyczne,
- czynniki indywidualne,
- czynniki genetyczne,
- podłoże naczyniowe,
- czynniki hormonalne,
- infekcje miejscowe skóry, w tym obecność roztoczy z rodzaju *Demodex spp.*,
- podłoże łojotokowe.

Diagnostyka i leczenie trądziku różowatego są trudne z uwagi na zmienny przebieg i nasilenie choroby oraz bardzo różnorodny obraz kliniczny u pacjentów.

Tak samo jak mało specyficzne są objawy trądziku różowatego, łojotokowego zapalenia skóry czy zapalenia okołoustnego, to takie same dolegliwości może wywoływać zakażenie nużeńcem. Pacjenci najczęściej skarżą się na: zaczerwienienie, złuszczenie, zmiany grudkowo-krostkowe, świąd i pieczenie, a także objawy oczne: uczucie „piasku w oczach”, suchość, rumień, świąd i pieczenie brzegów powiek.

Najczęściej nużeńce stwierdzane są u pacjentów z postacią grudkową i grudkowo-krostkową trądziku różowatego. Roztocze wywołuje miejscowy stan zapalny poprzez

blokowanie ujść mieszków włosowych, stymulując tym samym rozszerzenie naczyń i powstanie rumienia<sup>[5,6]</sup>.

Należy wspomnieć także o bakteriach: *Bacillus oleronius* i *Bartonella quintana*, które infekując nużeńca, także prowadzą do wywołania odpowiedzi zapalnej, co zostało wykazane u pacjentów z postacią rumieniowo-teleangiektatyczną trądziku różowatego<sup>[7-9]</sup>.

Z uwagi na niezbyt charakterystyczną symptomatologię demodekozy, tak podobną do innych chorób zapalnych lokalizujących się na skórze twarzy, tym bardziej wydaje się być celowe i konieczne przeprowadzenie diagnostyki w kierunku nużeńca. Dostępność zestawu diagnostycznego ułatwia przeprowadzenie badania skóry twarzy, rzęs, brwi w każdym gabinecie lekarskim, a nawet kosmetycznym (Ryc. 2).

### Postępowanie

Podstawową linią postępowania zapobiegającą zachorowaniu jest przestrzeganie higieny osobistej, niedotykanie twarzy brudnymi rękoma, niekorzystanie z przedmiotów osobistych innych osób, dbanie o dezynfekcję i sterylizację przedmiotów okulistycznych i kosmetycznych. Skoro profilaktyka jest tak ważna, należy także podkreślić konieczność odpowiedniego oczyszczania skóry twarzy



Ryc. 2. Zestaw diagnostyczny Demodex [źródło: <https://proyou.pl/zestaw-diagnostyczny-demodex/>].

oraz brzegów powiek odpowiednimi preparatami. Niezwykle obiecujące są preparaty zawierające TTO, czyli olejek z drzewa herbacianego, co zostało potwierdzone w badaniach<sup>[10]</sup>. Aktualnie na rynku mamy do dyspozycji płyny oczyszczające oraz chusteczki do stosowania na skórę twarzy i okolice oczu. Produkty te zawierają olejek z drzewa herbacianego (TTO) o działaniu przeciwdrobnoustrojowym oraz olejek z orzechów makadamia, o działaniu łagodzącym, nawilżającym, odżywczym i ochronnym. Dzięki połączeniu właściwości aseptycznych olejku herbacianego i łagodząco-ochronnych olejku makadamia preparaty z powodzeniem mogą być wykorzystane w profilaktyce oraz wspomagająco w terapii nużycy, trądziku różowatego oraz łojotokowego zapalenia skóry. Współistnienie aktywnych składników w olejku z drzewa herbacianego takich jak: terpinen-4-ol i 1,8-cyneol wykazują właściwości nie tylko przeciwroztoczowe, ale także przeciwbakteryjne i przeciwgrzybicze. Preparaty te cechuje minimalne ryzyko wystąpienia działań niepożądanych, niska toksyczność oraz małe ryzyko oporności<sup>[10]</sup>.

### Okiem okulisty

Choć znane jest ponad 100 gatunków nużeńca<sup>[11]</sup>, z punktu widzenia lekarza okulisty znaczenie kliniczne mają dwie formy: *D. folliculorum* i *D. brevis*. Uważa się, że jedynie te dwa gatunki zasiedlają okolicę oka ludzkiego, co więcej, wydaje się, że człowiek jest ich jedynym żywicielem, a zakażenie może przebiegać jedynie wśród ludzi<sup>[12]</sup>. Pierwsza z wymienionych form nużeńca bytuje przede wszystkim w okolicy rzęs, druga – mniejsza – w gruczołach łojowych.

Nadal niejasna pozostaje rola nużeńca w patogenezie schorzeń okulistycznych. Choć wiadomym jest, że roztocze to jest stałym elementem prawidłowej flory po-

wiek<sup>[13]</sup>, od lat postuluje się związek obecności nużeńców z występowaniem szeregu patologii przedniego odcinka oka: przedniego zapalenia powiek, tylnego zapalenia powiek, dysfunkcji gruczołów Meiboma czy ocznej postaci trądziku różowatego<sup>[14]</sup>.

### Zapalenie brzegów powiek

Tę jednostkę chorobową wiązać należy przede wszystkim z *D. folliculorum* (Ryc. 3), ponieważ roztocze to bytuje w mieszkach włosowych rzęs, gdzie żywi się komórkami nabłonka wyściełającymi gruczoły i składa jaja przy nasadzie rzęsy. Mikrouszkodzenia nabłonka gruczołowego mogą prowadzić do hiperplazji i hiperkeratynizacji, powodując nieprawidłowy wzrost rzęs. Złożone jaja połączone ze złuszczonego i częściowo strawionym przez roztocze nabłonkiem osadzają się przy nasadzie rzęs objawiając się jako tzw. łupież cylindryczny, będący objawem patognomicznym dla tej infekcji<sup>[15]</sup>. Uważa się, że to właśnie ten materiał zawierający także proteazy i lipazy stanowi czynnik drażniący, wywołujący dolegliwości u pacjenta<sup>[13]</sup>. Podobnie jak w przypadku schorzeń skóry twarzy kojarzonych z obecnością nużeńca, postuluje się udział bakterii *Bacillus oleronius*, która bytuje w samym roztoczu, w wywołaniu odpowiedzi zapalnej u człowieka. Nużeniec ginąc uwalnia antygeny bakteryjne

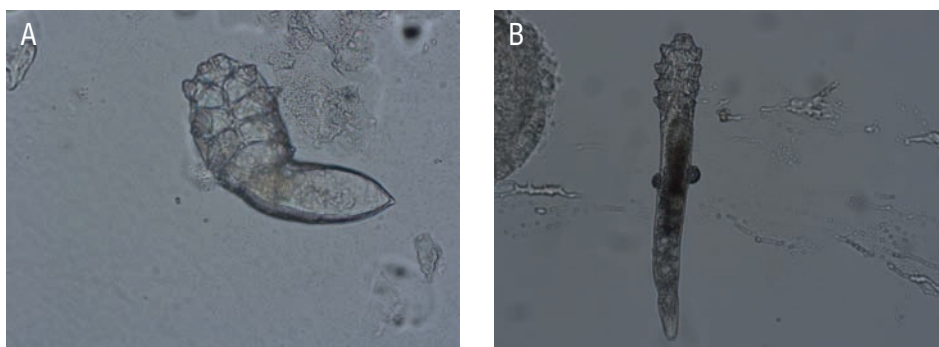
wzmagając stan zapalny w obrębie powiek<sup>[13]</sup>. Poza wspomnianą bakterią infekującą roztocze uważa się, że niektóre osobniki mogą nosić na swojej powierzchni kolonie gronkowców i paciorkowców<sup>[13]</sup>.

### Dysfunkcja gruczołów Meiboma

Gruczoły Meiboma, zwane także gruczołami tarczowymi, zlokalizowane są w obrębie tarczki powieki w liczbie od 30 w przypadku powieki dolnej do 50 w przypadku powieki górnej. Ich ujścia znajdują się na brzegu powieki, za linią rzęs. Produkują oleistą wydzielinę, pokrywającą film łzowy na powierzchni oka, która zapobiega przed nadmiernym parowaniem łez. Nieprawidłowa praca tych gruczołów powoduje zatem szybsze wysychanie powierzchni oka i wywołuje objawy zespołu suchego oka<sup>[16]</sup>.

Ponieważ zarówno demodekoza jak i dysfunkcja gruczołów Meiboma (ang. *Meibomian Gland Dysfunction* – MGD) występują równie często w populacji starszych pacjentów, trudno jednoznacznie określić związek tych dwóch stanów<sup>[17]</sup>. Literatura wskazuje jednak na poprawę stanu miejscowego po eradykacji nużeńca<sup>[18]</sup>.

W etiopatogenezie MGD postuluje się rolę *D. brevis* ze względu na preferencję tego roztocza do zajmowania gruczołów tojo-



Ryc. 3. *Demodex brevis* (A) i *demodex folliculorum* (B) [źródło: archiwum PROYOU].

wych i samych gruczołów Meiboma, gdzie żywi się on składnikami łju. Co więcej, nasilenie MGD koreluje z liczbą *D. brevis*, a nie *D. Folliculorum*<sup>[14]</sup>. Roztocze to może powodować dolegliwości przez mechaniczne zamknięcie ujścia gruczołu. Uważa się także, że chitynowy egzoskielet może wywoływać ziarninową reakcję zblizoną do tej wywołanej przez drażniące ciało obce<sup>[12]</sup>. Teoria ta zdaje się znajdować potwierdzenie w związku z przypadkami odnajdowania nużeńca w centrum poddawanych badaniu histopatologicznemu usuniętych gradówek<sup>[19]</sup>.

Zarówno w przypadku zapalenia brzegów powiek, jak i dysfunkcji gruczołów Meiboma, objawy zgłaszane przez pacjentów nie ograniczają się do samej powieki. Nieprawidłowe funkcjonowanie brzegu powieki może wywoływać całe spektrum objawów zespołu suchego oka: łzawienie, drażnienie, uczucie ciała obcego, uczucie suchości, przekrwienie spojówek czy ból. Poza tym częściej dochodzi do rozwoju zapalenia spojówek czy potencjalnie zagrażającego widzeniu zapalenia rogówki.

W diagnostyce okulistycznej infekcji nużeńcem bazuje się na typowych objawach podmiotowych zgłaszanych przez pacjenta i charakterystycznych objawach przedmiotowych takich jak łupież cylindryczny czy niedrożnych gruczołach Meiboma<sup>[14]</sup>. Ostateczne rozpoznanie możliwe jest po pobraniu rzęsy i poddaniu jej badaniu w kierunku obecności roztocza.

### Postępowanie

W leczeniu nużycy z okulistycznego punktu widzenia dąży się do zmniejszenia populacji roztoczy w celu zmniejszenia stanu zapalnego. Niestety, obecnie brak jest jednolitych standardów leczenia demodekozy ocznej opartych na *Evidence Based Medicine* (EBM), brak jest także schematu terapeutycznego zatwierdzonego przez FDA. Propono-

wane przez Polskie Towarzystwo Okulistyczne metody leczenia to higiena brzegów powiek przeznaczonymi do tego celu produktami medycznymi (płyny, chusteczki), połączona z rozgrzewaniem i ewentualnym masażem powiek i czasowe zaniechanie makijażu oczu oraz wymiana kosmetyków do oczu i twarzy. Rekomendacje wskazują także na skuteczność olejku z drzewa herbacianego (TTO) lub izolowanego terpinen-4-olu przez 4-6 tygodni. Zamiennie rekomenduje się również stosowanie olejków eterycznych z szalwii hiszpańskiej lub wyciągu z aloesu, ale bez potwierdzonej skuteczności działania. W zaawansowanych przypadkach zaleca się zastosowanie 0,5-2% metronidazolu w postaci maści ocznej przez 2 miesiące. Procedura ta jest jednak obciążona ryzykiem, ponieważ przy niewłaściwej aplikacji, przypadkowego kontaktu maści z okiem może dojść do podrażnienia, silnego łzawienia i pieczenia. Według zaleceń producenta należy chronić oczy i błony śluzowe przed działaniem maści. Historycznie w leczeniu nużycy stosowano preparaty zawierające 1-2% tlenku rtęci, jednak po zmianie przepisów unijnych z dniem 1 lipca 2018 roku wprowadzono całkowity zakaz stosowania rtęci i pochodnych w wyrobach i procedurach medycznych. Warto również zadbać o prawidłowe nawilżenie powierzchni oka stosując suplementację w postaci sztucznych łez, najlepiej bez konserwantów.

Osobniki dorosłe nużeńca w sprzyjającym środowisku przeżywają do 21 dni, a cykl rozwojowy trwa do 4 tygodni, dlatego leczenie musi trwać dłużej i zaleca się powtarzanie terapii w przypadku pozytywnego wyniku na obecność nużeńca po zakończeniu leczenia.

Demodekoza pozostaje trudnym problemem diagnostycznym i terapeutycznym. Opieka nad pacjentem powinna opierać się na interdyscyplinarnym podejściu uwzględniającym ocenę dermatologiczną i okulistyczną.

Piśmiennictwo:

1. Steinhoff, M.; Schaubert, J.; Leyden, J.J. New insights into rosacea pathophysiology: A review of recent findings. *J. Am. Acad. Dermatol.* 2013, 69, S15–S26.
2. Tan, J.; Berg, M. Rosacea: Current state of epidemiology. *J. Am. Acad. Dermatol.* 2013, 69, S27–S35.
3. Two, A.M.; Wu, W.; Gallo, R.L.; Hata, T.R. Rosacea: Part I. Introduction, categorization, histology, pathogenesis, and risk factors. *J. Am. Acad. Dermatol.* 2015, 72, 749–758.
4. Placek W.; Wolska H.; Trądzik różowaty – aktualne poglądy na etiopatogenezę i leczenie. *Przeegl Dermatol* 2016, 103, 387-399.
5. Holmes A.D.: Potential role of microorganisms in the pathogenesis of rosacea. *J Am Acad Dermatol* 2013, 69, 1025-1032.
6. Rusiecka-Ziółkowska J., Nokieli M., Fleischer M.: Demodex -an old pathogen or a new one? *Adv Clin Exp Med* 2014,23,295-298.
7. Murillo N., Mediannikov O., Aubert J., Raoult D.: Bartonella Quintana detection in Denix from erythematotelangiectatic rosacea patients. *Int J Infect Dis* 2014, 29, 176-177.
8. O'Reilly N., Bergin D., Reeves E.P., McElvaney N.G., Kavanagh K.: Demodex-associated bacterial proteins induce neutrophil activation. *Br J Dermatol* 2012, 166, 753-760.
9. O'Reilly N., Menezes N., Kavanagh K.: Positive correlation between serum immunoreactivity to Demodex – associated Bacillus proteins and erythematotelangiectatic rosacea. *Br J Dermatol* 2012, 167, 1032-1036.
10. Lam NSK., Long XX., Griffin RC., Chen Mk., Doery JC.: Can the tea tree oil (Australian native plant: Melaleuca alternifolia Cheel) be an alternative treatment for human demodicosis on skin? *Parasitology.* 2018 Oct; 1459120;1510-1520.
11. Kleina Schmidt P, Kocięcki J, Dalz M, Skoluda A. Nowe spojrzenie na terapię zapalenia brzegów powiek wywołanego roztoczem z rodzaju Demodex. *Farm Współ* 2010, 3: 210-213.
12. Luo X, Li J, Chen C, Tseng S, Liang L. Ocular demodicosis as a potential cause of ocular surface inflammation. *Cornea.* 2017;36 Suppl 1:S9–S14.
13. Liu J, Sheha H, Tseng SC. Pathogenic role of Demodex mites in blepharitis. *Curr Opin Allergy Clin Immunol.* 2010;10(5):505–510.
14. Fromstein SR, Harthan JS, Patel J, Opitz DL. Demodex blepharitis: clinical perspectives. *Clin Optom (Auckl).* 2018;10:57–63.
15. English FP, Nutting WB. Demodicosis of ophthalmic concern. *Am J Ophthalmol.* 1981;91(3):362–372.
16. Okulistyka kliniczna. Kański J. (red.) Wydawnictwo Elsevier Urban & Partner, Wrocław 2009.
17. Liang L, Liu Y, Ding X, et al Significant correlation between meibomian gland dysfunction and keratitis in young patients with Demodex brevis infestation-*British Journal of Ophthalmology* 2018;102:1098-1102.
18. Kheirkhah A, Casas V, Li W, Raju VK, Tseng SC. Corneal manifestations of ocular demodex infestation. *Am J Ophthalmol* 2007;143(5):743-749.
19. Liang L, Ding X, Tseng SC. High prevalence of Demodex brevis infestation in chalazia. *Am J Ophthalmol.* 2014; 157(2):342–348.e1.