



dr n. med. Magdalena Jałowska¹
dr n. med. Leszek Bartoszek²

¹Katedra i Klinika Dermatologii
Uniwersytetu Medycznego w Poznaniu
Kierownik Katedry:
prof. dr hab. n. med. Zygmunt Adamski
²MySkin Clinic w Poznaniu

Wpływ czynników fizykochemicznych na aparat paznokciowy i możliwości jego regeneracji za pomocą preparatów stosowanych miejscowo

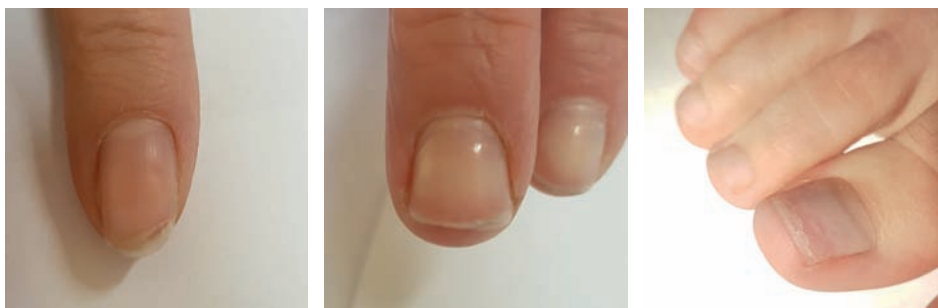
Paznokieć (łac. *unguis*) jest stwardniałym przydatkiem skóry. Składa się z twardej warstwy zewnętrznej oraz bardziej elastycznej i giętkiej warstwy wewnętrznej. Typowy paznokieć ma 100-150 warstw. Grubość paznokcia ręki wynosi 0,5-0,75 mm, a paznokcia stopy 1,0-1,5 mm i wzrasta wraz z wiekiem^[1]. Paznokcie ręki całkowicie odrastają w ciągu 4-6 miesięcy, a stóp w ciągu 12-18 miesięcy. Szereg czynników fizykochemicznych może prowadzić do uszkodzenia płytek paznokciowych i zmian w ich wyglądzie.

Przeciętna osoba myje ręce 6-10 razy dziennie, a tylko 1 na 30 osób dodatkowo po umyciu rąk stosuje kremy nawilżające skórę i paznokcie^[2]. Niektóre zawody narażone są na nadmierny kontakt z wodą (ang. *wet work*), co niekorzystnie wpływa na stan paznokci. Są to osoby sprzątające, personel sanitarny, cukiernicy, gospodynie domowe, pracownicy gastronomii, a także osoby używające rękawiczek ochronnych. Pewne zawody, w których pracę wykonuje się palcami, dodatkowo sprzyjają urazom mechanicznym paznokci. Do uszkodzenia paznokci rąk może także dochodzić na skutek zabiegów kosmetycznych. Częste nakładanie lakieru do paznokci oraz używanie zmywacza niszczy i wysusza płytkę paznokciową. Z kolei

czyszczenie mechaniczne wolnej przestrzeni pod paznokciem może doprowadzić do oddzielania się płytki paznokciowej, a używanie pilnika może zwiększyć kruchość płytki. Łamliwość paznokci zazwyczaj jest większa u ręki dominującej.

Onychoschizia (łac. *onychoschisis*) – lamelarne rozszczepienie paznokcia

Onychoschizia to stan, w którym odcinek dystalny paznokcia rozszczepia się na dwie lub więcej poziomych warstw. Najczęstszą przyczyną tej dolegliwości jest nadmierne moczenie i suszenie rąk, zarówno podczas ekspozycji zawodowej, jak i prac domowych. Zmywacz do paznokci również wysu-



Ryc. 1-3. Onychoschizia – palec ręki (1,2), paluch stopy (3).

sza płytkę i uszkadza spoiwo między warstwą wewnętrzną i zewnętrzną. Podobny skutek wywołują urazy podczas gry na instrumencie strunowym. Czasami lamelarne rozszczepienie paznokcia powodują przyjmowane leki np. retinoidy czy choroby dermatologiczne np. liszaj płaski.

Oddzielanie się płytki paznokciowej, Onycholysis

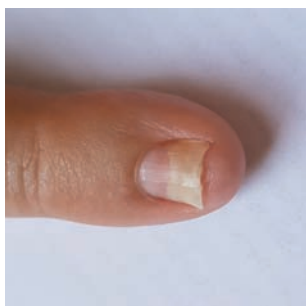
Częściowe oddzielenie się płytki paznokciowej najczęściej rozpoczyna się od końca dystalnego. Połączenie paznokcia z macierzą zostaje zachowane. Często już sama ekspozycja na wilgoć, mydła czy detergenty osłabia połączenie dystalnego końca paznokcia z łożyskiem. Znanych jest wiele przyczyn onycholizy. Wśród czynników fizykochemicznych wymienić należy: zbyt staranne czyszczenie paznokci, manipulację oraz efekt

dźwigni przy zbyt długich paznokciach, granie na instrumencie strunowym, fotoonycholizę, nadmierne użycie lakierów (w tym hybrydowych) czy zmywaczy do paznokci.

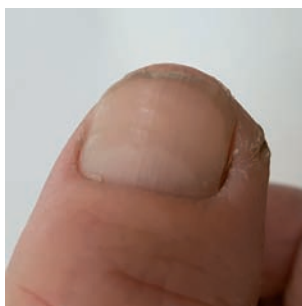Onychorrhexis

Wyźłobienia podłużne na paznokciach mogą być wrodzone i występować rodzinnie. Często obserwowane są u ludzi starszych, w niedoborze żelaza, nadczynności tarczycy, a nawet niedożywieniu. Zmiany takie mogą być również rezultatem zbyt częstego mycia rąk, moczenia oraz stosowania zmywaczy do paznokci.

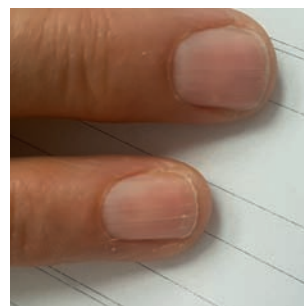
Czasami terminem *onychorrhexis* określane są podłużne szczeliny w obrębie płytek paznokciowych, a także kruchość, łamliwość paznokci. Dochodzi wówczas do tworzenia się ubytków na wolnym brzegu paznokcia.




Ryc. 4. Onycholiza.



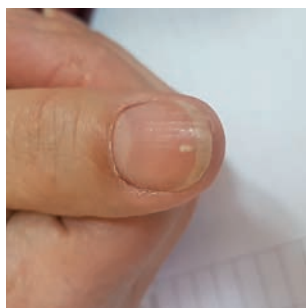
Ryc. 5. Wyźłobienia podłużne na paznokciach.



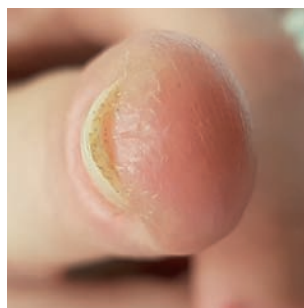
Ryc. 6. Onychorrhexis.



Ryc. 7. Łamliwość, kruchość paznokci po zdjęciu lakieru hybrydowego.



Ryc. 8. Leukonychia punktata.



Ryc. 9. Hyperkeratoza podpaznokciowa po zastosowaniu lakieru hybrydowego u pacjentki z alergią kontaktową w odniesieniu do metakrylanu metylu.

Do powstawania kruchości paznokci przyczyniają się czynniki zewnętrzne: nadmierne kontakty z wodą, narażenie na czynniki chemiczne, alkohole, kwasy, częste stosowanie zmywaczy oraz bardzo częste malowanie paznokci.

Onychomadesis, złuszczenie płytki paznokciowej

Onychomadesis to oddzielenie się płytki paznokciowej od macierzy i proksymalnego odcinka łożyska, w większości przypadków prowadzące do utraty paznokcia. Przyczyną złuszczenia płytki paznokciowej mogą być nasilone reakcje po podaniu leku, choroby gorączkowe i pęcherzowe, ale także czynniki fizyczne np. urazy. W przypadku uszkodzeń mechanicznych złuszczenie płytki paznokciowej ograniczone jest do jednego palca.

Bruzdy Beau-Reila i pasma Messa

Są to linie poprzeczne na paznokciach powstające wskutek przejściowego uszkodzenia macierzy. Tworzą się po urazie, agresywnej pielęgnacji paznokcia i ekspozycji na chłód. Mogą pojawiać się po chemioterapii,

terapii retinoidami, w łuszczycy. Niestety nie ma skutecznego leczenia tych zmian paznokciowych. Po usunięciu przyczyny, paznokcie powinny rosnąć normalnie.

Wklęśnięcie płytki paznokciowej, koilonychia, spoon nail

Najczęstszą lokalizacją koilonychii jest kciuk, chociaż może obejmować wszystkie paznokcie. Płytkę staje się wklęsłą i przybiera kształt łyżeczki. Zazwyczaj powodem jest niedokrwistość z niedoboru żelaza. Do rzadszych przyczyn zalicza się narażenie zawodowe na chemikalia i rozpuszczalniki oraz urazy.

Leukonychia punctata

Są to białe plamki na paznokciach o średnicy 1-2 mm, odzwierciedlające zaburzenia rogowacenia. Najczęstszą przyczyną ich powstawania są urazy oraz manipulowanie przy oskórku.

Inne nieprawidłowości

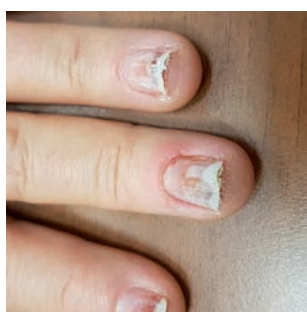
Podczas zabiegów kosmetycznych może dochodzić do uszkodzeń mechanicznych pa-

znokci, do podrażnień podczas usuwania skórek i stosowania zmywaczy. Na skutek częstego noszenia tipsów żelowych i akrylowych, paznokcie stają się cienkie, matowe i kruche. Może pojawić się kontaktowe alergiczne zapalenie skóry, najczęściej wywołane metakrylanem metylu, ale również innymi czynnikami chemicznymi, skutkujące onycholizą paznokci, hyperkeratozą podpaznokciową, zmianami rumieniowo-złuszczającymi oraz szczelinami i rozpadlinami na opuszkach.

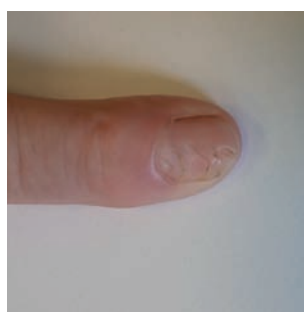
Regeneracja i leczenie zmian

Bardzo ważne jest unikanie czynników drażniących (detergenty, czynniki zawodowe, zmywacze do paznokci). Należy jednak podkreślić, że długotrwałe stosowanie rękawic ochronnych również może powodować uszkodzenie płytek paznokciowych^[3]. Większość przypadków przewlekłego uszkodzenia paznokci, objawiającego się podłużnym bruzdowaniem, rozszczepieniem oraz kruchością, jest spowodowana odwodnieniem aparatu paznokciowego. Utrata wody przez płytkę paznokciową jest stukrotnie większa

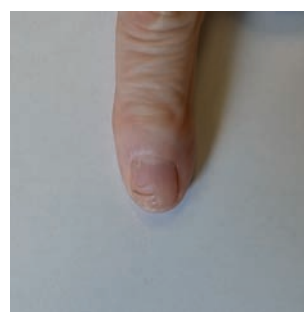
niż przez przyległą skórę^[1], dlatego w przypadku narażenia na niekorzystne czynniki środowiskowe, paznokcie wymagają właściwej pielęgnacji. Podłożem szczególnie polecanym w celu regeneracji odwodnionej płytki paznokciowej jest maść^[1]. Innymi podłożami preparatów stosowanych w celu regeneracji płytek paznokciowych są oleje, kremy oraz, łatwiejsze w stosowaniu, lakiery. Tradycyjnie używa się leków recepturowych zawierających wazelinę, cholesterol, moczynik oraz witaminy A i E lub preparatów gotowych, dodatkowo wzbogaconych o takie składniki jak np. ceramidy, keratynę czy specjalne podłoża tłuszczowe. Udowodniono nawet lecznicze działanie miejscowych preparatów nawilżających w odniesieniu do objawu onycholizy występującego u pacjentów onkologicznych poddawanych chemioterapii^[4]. Trudnym problemem terapeutycznym są objawy związane z mechanicznym uszkodzeniem macierzy paznokcia. Objawy tego typu urazów mają często charakter przewlekły, a niekiedy trwałe. Paznokcie z uszkodzoną macierzą posiada niejednorodną powierzchnię, często obserwuje się poprzeczne bruzdowanie, a w rzadkich przypadkach nawet



Ryc. 10. Onycholiza i hyperkeratoza podpaznokciowa, krwinki podpaznokciowe po zastosowaniu lakieru hybrydowego.



Ryc. 11. Głębokie bruzdy Beau-Reila w obrębie paznokcia palca ręki u 61-letniej kobiety po przebytych trzy lata wcześniej urazie mechanicznym macierzy.



Ryc. 12. Ustępowanie zmian po trzech miesiącach stosowania maści pielęgnacyjnej NormaNail.

całkowity brak wzrostu płytki. U części pacjentów systematyczne stosowanie preparatów regenerujących może spowodować ustąpienie objawów uszkodzenia macierzy paznokcia (Ryc. 11 i 12).

Częstym problemem w codziennej praktyce dermatologicznej są objawy uszkodzenia paznokci przez lakiery kosmetyczne, w tym lakiery hybrydowe, oraz tipsy żelowe i akrylowe. W przypadku ostrego uszkodzenia płytki paznokciowej, wywołanego przez lakier kosmetyczny, należy całkowicie zaprzestać lakierowania paznokci do czasu ustąpienia zmian. W przypadku pojawienia się zmian paznokciowych u kobiet przewlekle stosujących tipsy akrylowe, powinno się wziąć pod uwagę możliwość wystąpienia uczulenia kontaktowego w odniesieniu do metakrylanu metylu. Diagnostyce alergii na ten związek służą naskórkowe testy płatkowe. W leczeniu objawów uszkodzenia aparatu paznokciowego wywołanego lakierami i tipsami, podobnie jak w przypadku ostrego

uszkodzenia paznokci wywołanego przez inne czynniki zewnętrzne, używa się opisanych powyżej preparatów o działaniu regenerującym, a także miejscowych leków zawierających kortykosteroidy^[1].

Piśmiennictwo:

1. O.Braun-Falco: Dermatologia, Wydawnictwo Czelej, 2010, Lublin.
2. Maleszka R. Choroby paznokci. Praktyczny poradnik-diagnostyka i leczenie 2018.
3. Adamski Z, Kaszuba A. Dermatologia dla kosmetologów, Elsevier Urban & Pamer, Wrocław 2013.
4. Protection during production: Problems due to prevention? Nail and skin condition after prolonged wearing of occlusive gloves Weistenhöfer W, Uter W J Toxicol Environ Health A. 2017; 80(7-8):396-404.
5. A prospective randomized controlled trial of hydrating nail solution for prevention or treatment of onycholysis in breast cancer patients who received neoadjuvant/adjuvant docetaxel chemotherapy. Kim JY, Ok ON Breast Cancer Res Treat. 2017 Aug;164(3):617-625.

SORAYA

Wszystkiego Najpiękniejszego

Sekretem wszystkich Polek jest bycie piękną i zadbaną, bez względu na upływający czas. Dlatego nieustannie od 35 lat Soraya łączy pasję i wiedzę w tworzeniu kosmetyków odzwierciedlających te pragnienia. Z okazji Świąt wraz z najlepszymi życzeniami przekazujemy kompletne zestawy pielęgnacyjne do twarzy i ciała.

