



lek. Izabela Kobylińska

Klinika MEDSPA by Dr Kobylińska w Gdańsku

Jeszcze estetyka czy już leczenie – odbudowa oraz modelowanie wymagających ust

Medycyna estetyczna to nie tylko zabiegi upiększające. Obecnie w gabinetach lekarskich pojawia się coraz więcej pacjentów z medycznymi wskazaniami do wykonania zabiegów. W głównej mierze są to wady wrodzone takie jak: rozszczep podniebienia, niedorozwój kości twarzoczaszki, stany pourazowe, niedowłady mięśni twarzy w wyniku porażenia nerwów – najczęściej dotyczy to nerwu twarzowego o różnej etiologii. Inną grupą osób zgłaszających się z powodu wskazań medycznych są pacjenci, u których wystąpiły powikłania w przebiegu zabiegów chirurgicznych, stomatologicznych, a także estetycznych.

Doświadczenie lekarza gwarancją bezpieczeństwa

W mediach społecznościowych obserwujemy pojawiające się nowe metody na poprawę wyglądu czerwieni wargowej ust. Często są to pomysły marketingowe, mające na celu zachęcenie pacjenta do zabiegu. Jak wiadomo, nie ma uniwersalnej metody gwarantującej oczekiwany efekt. Dobry lekarz specjalista w sposób indywidualny potrafi dobrać odpowiedni zabieg tak, aby usta wyglądały pięknie oraz prawidłowo funkcjonowały. Lekarz wykonujący korektę ust musi brać pod uwagę nie tylko czerwień wargową, ale także tkanki otaczające: mięsień okrężny ust, mięśnie

obniżacze czerwieni wargowej oraz mięsień obniżający kąćki ust. Ważne są też mięśnie odpowiadające za mimikę całej twarzy, takie jak: mięsień jarzmowy większy, mięsień jarzmowy mniejszy, mięsień śmiechowy oraz dwubrzuścowy mięsień bródkowy. Pamiętajmy również, że dobrze „zrobione usta” to usta proporcjonalnie dopasowane do reszty twarzy.

Doświadczony specjalista potrafi poprawić wygląd ust przeprowadzając zabieg w całości w innych partiach twarzy. Czasami wystarczy uzupełnić braki wolumetryczne w środkowej części twarzy, aby uzyskać wystarczający efekt uniesionych kąćków ust. Wolumetryczne uzupełnienie w obrębie brody auto-

matycznie powiększa wargę dolną. Wygładzenie bruzdy nosowo-wargowej oraz wypełnienie trójkątów w okolicy skrzydełek nosa, automatycznie skraca odległość pomiędzy nosem i czerwienią wargową. Takie postępowanie powoduje lekkie uniesienie mięśnia okrężnego ust, a to natomiast wpływa na lekkie powiększenie wargi górnej. Podanie niewielkiej ilości toksyny botulinowej do mięśnia obniżacza kącika ust, spowoduje jego relaksację i uniesienie kącika. Podanie toksyny botulinowej nad wargę górną wpłynie na wygładzenie skóry w tej okolicy oraz lekkie powiększenie ust. Są to zabiegi wymagające dużej precyzji i doświadczenia lekarza, ponieważ powikłaniem może być nieprzyjemny grymas twarzy.

W zasięgu lekarza wykonującego zabieg znajdują się różne preparaty służące korekcji ust i ich okolic, takie jak kwas hialuronowy, toksyna botulinowa czy autologiczne preparaty tkanki tłuszczowej. Najczęściej stosowanymi są preparaty kwasu hialuronowego, które różnią się budową, sposobem sieciowania, kompatybilnością oraz koherentnością cząsteczki. Doświadczony lekarz w sposób umiejętny dobiera preparat do indywidualnych potrzeb pacjenta.

Medycyna estetyczna to bardzo często również leczenie

Duża część zabiegów wykonywanych w gabinetach medycyny estetycznej to procedury dotyczące korekcji ust oraz ich okolic, gdzie nasze działanie ma w sposób możliwie jak największy poprawić estetykę. Zabiegi ze wskazań medycznych koncentrują się na poprawie proporcji, symetrii, a także usprawnienia motoryki i prawidłowego funkcjonowania ust oraz tkanek otaczających. Niewątpliwie zabiegi ze wskazań medycznych wymagają ogromnego doświadczenia, umiejętności, wiedzy z zakresu anatomii i fizjologii tkanek miękkich.

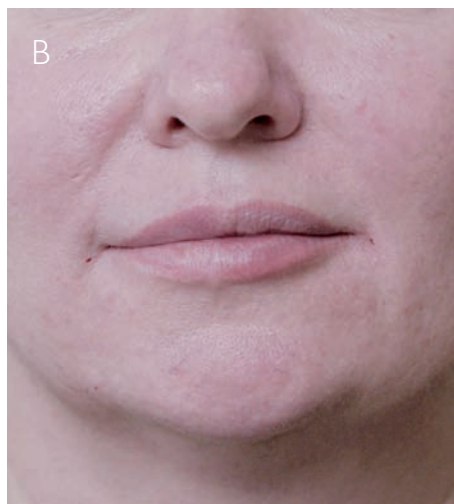
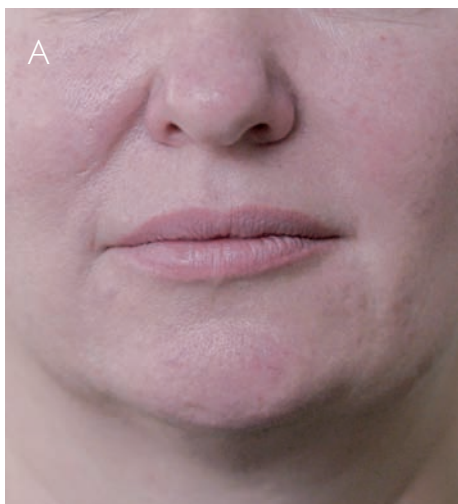W ostatnim czasie do naszej kliniki zgłosiła się pacjentka po ekstrakcji ósemki, w przebiegu której doszło do porażenia trzeciej gałęzi nerwu twarzowego, co spowodowało obniżenie kącika ust oraz wargi dolnej po prawej stronie. U pacjentki wykonano zabieg kwasem hialuronowym przy pomocy kaniuli, polegający na wytworzeniu podparcia po prawej stronie pod mięśniem obniżającym wargę dolną, co spowodowało uniesienie tego mięśnia i pozwoliło na poprawę symetrii. Po stronie przeciwnej

MS

M E D S P A

by Dr Kobylińska

Dr Izabela Kobylińska, dermatolog, wenerolog, specjalista medycyny estetycznej



Ryc. 1. Efekt poprawy symetrii twarzy przy użyciu kwasu hialuronowego u pacjentki z porażeniem 3 gałęzi nerwu twarzowego. Stan przed zabiegiem (A), po zabiegu (B).

niewielką ilością kwasu hialuronowego powiększono w obrębie 1/3 dolną czerwień wargową. Następnie opadnięty kącik po stronie prawej został uniesiony. Użyto do tego 0,1 ml kwasu hialuronowego. Podczas całego zabiegu zastosowano jedynie 0,4 ml preparatu, który podany przy odpowiedniej tech-

nice umożliwił uzyskanie oczekiwanego efektu.

Medycyna estetyczna, jak sama nazwa wskazuje jest nauką medyczną, której uprawianie wymaga rozległej wiedzy lekarskiej oraz doświadczenia praktycznego, o czym warto pamiętać decydując się na takie zabiegi.

 **estebox**

**Jeszcze estetyka czy już leczenie
- odbudowa i modelowanie
wymagających ust.**



Zapis zabiegu dostępny na platformie e-learningowej Estebox, w bazie wiedzy produktowej Restylane.

Wejdź na stronę galderma.e-learning.pl lub użyj QR-kodu

Zapraszamy!

 **GALDERMA**



PL/RES/0254/0519